MANIFESTACIONES CUTÁNEAS DE ENFERMEDADES SISTÉMICAS

DRA. LAURA FORNI

- La prevalencia de la DBT mellitus en Argentina es del 7% de la población

- El **30%** de los pacientes con DBT tienen manifestaciones cutáneas

- Algunas veces la piel puede ser la 1era manifestación de una DBT desconocida para el médico y para el paciente

MANIFESTACIONES CUTÁNEAS DE ENF SISTÉMICAS

- Infecciones
- Síndrome de engrosamiento cutáneo
- Patologías asociadas a diabetes: NL, GA, Ampolla, xantoma eruptivo, acantosis nigricans.
- Alteraciones neurológicas
- Alteraciones vasculares

SÍNDROME DE ENGROSAMIENTO CUTÁNEO

- Conjunto de alteraciones marcadoras de DM.
- Alteración del colágeno y mucopolisacáridos resultantes de aumento de depósito y degradación inadecuada de componentes relacionados con GNE.
- **EMPEDRADO DIGITAL**
- **PIEL CÉREA** (síndrome similar a esclerodermia)
- **MAL** (Motilidad Articular Limitada)
- **ESCLEREDEMA DIABÉTICO**

EMPEDRADO DIGITAL

- 60% pacientes
- DM 1 y 2
- Pápulas diminutas múltiples

PIEL CÉREA Y M.A.L

- 30% en DM2
- 80% asociados a microangiopatía y neuropatía
- Contractura en flexión de los dedos

• ESCLEREDEMA DIABÉTICO

- Induración y engrosamiento simétrico e indoloro de la piel de la región superior de la espalda y cuello .
- Comienzo insidioso.
- Puede propagarse hasta los hombros, pared anterior del torso.
- Piel de naranja, leñosa que no deja fóvea.

NECROBIOSIS LIPOÍDICA

- Edad media de presentación 30 años, y sexo femenino.
- El 75% de los pacientes tiene o puede desarrollar DBT
- **Clínica:** una o varias placas amarillentas con centro atrófico y telangiectasias , bien delimitadas región pretibial anterior con borde irregular, violáceo sobreelevado o indurado. Asintomática. Bilateral

Figura 1: Necrobiosis lipoídica.

AMPOLLAS DIABÉTICAS

- Ampollas de aparición espontánea y brusca en miembros inferiores. “Bullosis Diabeticorum “.
- Pacientes de 40 a 75 años
- **Clínica:** ampollas tensas de contenido seroso, serohemático. Dedos , pies y región pretibial, manos y antebrazos. Indolora, no pruriginosa. Curan en 2-5 semanas sin dejar cicatriz. Pueden recidivar. Evolución benigna aunque pueden infectarse.

- **Histopatología:** ampolla intraepidérmico o subepidérmico
- Vinculación con *Neuropatía periférica, vasculopatía y retinopatía*.

GRANULOMA ANULAR GENERALIZADO

- Es una dermatosis benigna, crónica y autolimitada de etiología desconocida, habitualmente autorresolutiva y relativamente frecuente.
- Vinculación con DM 1, aunque también se presenta en DM 2.
- Lesiones en número variable, de borde papuloso y centro deprimido con color de piel normal o eritematosas y asintomáticas.

Medscape
A
B
Source: Am J Clin Dermatol © 2013 Adis Data Information BV

XANTOSIS O XANTOCROMÍA

- Piel amarilla
- Palmas, plantas, pliegues nasolabiales y axilares.
- Relacionado con Glucosilación no Enzimática en el cual se forman productos tardíos de color amarillento que se acumulan en proteínas (colágeno) dando el color amarillo de piel y uñas.

ACANTOSIS NIGRICANS

- Vinculada a Obesidad, Resistencia Insulina y con aumento en la producción de Andrógenos, también con trastornos genéticos y neoplasias, aunque esta última es rara.
- Predisposición genética y racial. Indicador pronóstico de DBT 2.
- Placas de engrosamiento cutáneo papilomatoso, hiperqueratósico e hiperpigmentado (marrón-gris-negro) aspecto aterciopelado- sucio, en zonas de flexión (posterolateral cuello, axilas ,ingle, pliegue abdominal).

INFECCIONES

Infección bacteriana

- *Estreptococo del grupo B*
- *Estreptococo del grupo A*
- *Staphilococo*
- *Eritrasma*
- *Pseudomonas*

Infección hongos

- *Candidiasis*
- *Dermatofitosis*
- *Mucormicosis rinocerebral*

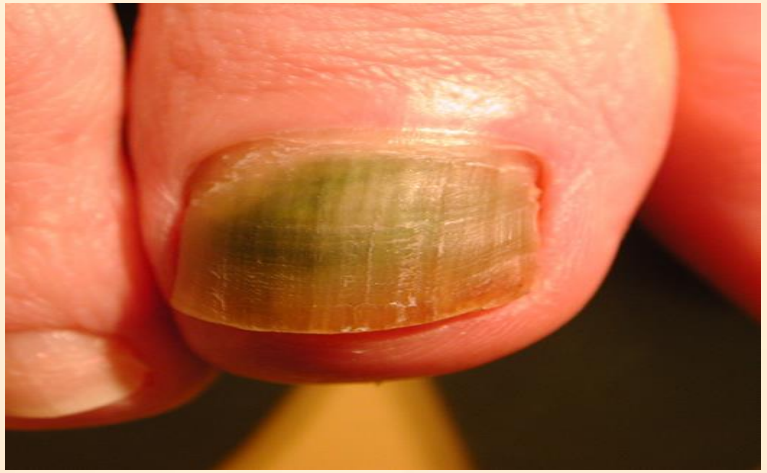

ERITRASMA

ALTERACIONES VASCULARES

Afecta tanto grandes vasos como pequeños

MICROANGIOPATÍA

- MMII más frec.
- Piel atrófica ,seca brillante y fría
- Pérdida de pelos y distrofias ungueales

GANGRENA

Húmeda , en pies . Hacer prevención

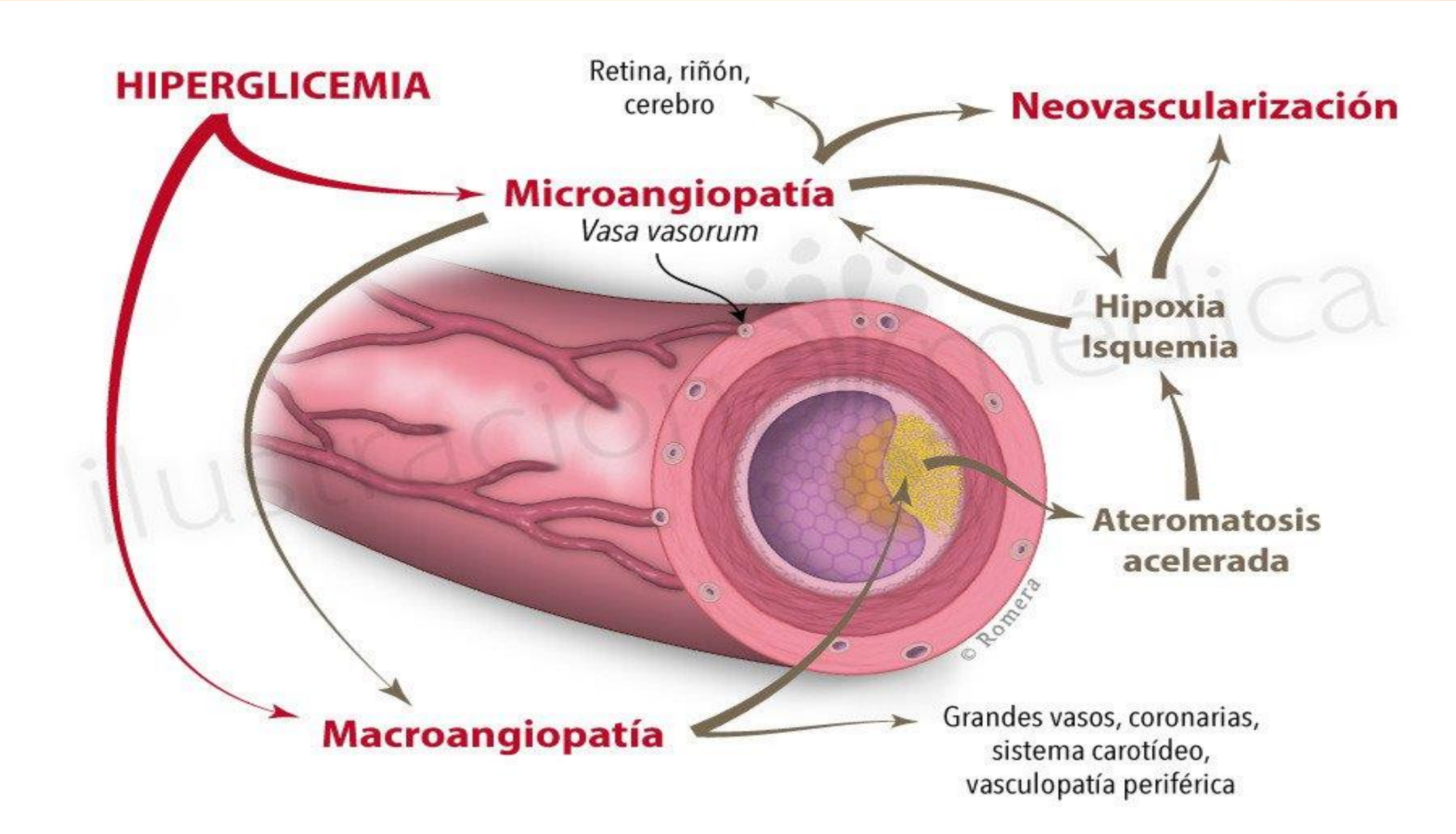
HIPERGLICEMIA
Retina, riñón, cerebro
Neovascularización
Microangiopatía
Vasa vasorum
Hipoxia
Isquemia
Ateromatosis acelerada
© Romera
Macroangiopatía
Grandes vasos, coronarias, sistema carotídeo, vasculopatía periférica

DERMOPATÍA DIABÉTICA

- Más frecuente en hombres.
- **Clínica:** Máculas atróficas, redondeadas u ovales, hiperpigmentadas ,asintomáticas, en numero variable .
- Relacionada con *microangiopatía* DBT (Retinopatía, Nefropatía y Neuropatía).
- Evolución crónica y no mejoran con el control de la DBT.

Cortesía: Dr

ALTERACIONES NEURÓLOGICAS

NEUROPATÍA DIABÉTICA

- Mixta
- Motora lleva a cambios de la posición del pie por lesiones neurogenicas musculares
- Sensitiva lleva a una disminución o ausencia de la sensibilidad dolorosa y térmica
- Pie diabético comienza con hiperqueratosis en la planta ,luego se ulcera → **MAL PERFORANTE** (Predispone a infecciones).

MAL PERFORANTE

- Afecta sitios de apoyo como cabeza del 1 y 5 metatarsiano y/o talón.
- Neuropatía +presión → atrofia muscular ,fracturas y deformación de los huesos → PIE DE CHARCOT

DISLIPOPROTEINEMIAS

XANTOMAS:

- Placas o nódulos formados por depósitos anormales de lípidos y células espumosas en piel o tendones.
- Son indicadores de trastornos metabólicos subyacentes como DM, Obesidad, colestasis, hiperlipidemias familiares, enfermedades genéticas, neoplasias.
- Los macrófagos se convierten en células espumosas por captación de LDL.

Clasificación:

- Eruptivos
- Tuberosos
- Tuberoeruptivos
- Tendinosos
- Planos

Xantoma plano (izq) y tuberoso

XANTOMAS ERUPTIVOS

- Asociación con hiperglucemia, glucosuria y dislipidemia
- Pápulas amarillentas de brusca aparición
- Párpados, rodillas, codos, espalda y glúteos

- **XANTOMAS PLANOS:** placas amarillas ligeramente sobreelevadas.Localizacion: En párpados(xantelasmas) , cuello ,palmas de mano.

- **XANTOMAS TUBEROSOS:** tumores y nódulos amarillentos sólidos. Localización: codos , rodillas ,dorso de manos y pies.

- **XANTOMAS TENDINOSOS:** Nódulos de 1 com o más de diámetro amarillentos. Localización: codos ,rodillas ,tendón de Aquiles, dorso de manos y pies.

XANTOMA TENDINOSO

Xantomas tendinosos en el dorso de las manos

La disfunción tiroidea

HIPO TIROIDISMO

- CABELLO SECO Y GRUESO
- PÉRDIDA DEL PELO DE LAS CEJAS
- HINCHANZÓN DE LA CARA
- AGRANDAMIENTO DE LA TIROIDES (BOCIO)
- RITMO CARDIACO LENTO
- ARTRITIS
- INTOLERANCIA AL FRÍO
- DEPRESIÓN
- PIEL SECA
- FATIGA
- OLVIDO
- PERÍODOS MENSTRUALES ABUNDANTES
- INFERTILIDAD
- DOLORES MUSCULARES
- GANANCIA DE PESO
- ESTREÑIMIENTO
- UÑAS QUEBRADIZAS

HIPER TIROIDISMO

- CAÍDA DEL CABELLO
- OJOS SALTONES
- SUDOR
- AGRANDAMIENTO DE LA TIROIDES (BOCIO)
- LATIDOS CARDIACOS RAPIDOS
- DIFICULTAD PARA DORMIR
- INTOLERANCIA AL CALOR
- INFERTILIDAD
- IRRITABILIDAD
- DEBILIDAD MUSCULAR
- NERVIOSISMO
- ESCASOS PERÍODOS MENSTRUALES
- PÉRDIDA DE PESO
- MOVIMIENTOS INTESTINALES FRECUENTES
- MANOS CALIDAS Y HÚMEDAS
- TEMBLOR DE DEDOS
- UÑAS SUAVES

- Facies del hipertiroidismo (tirotoxicosis)

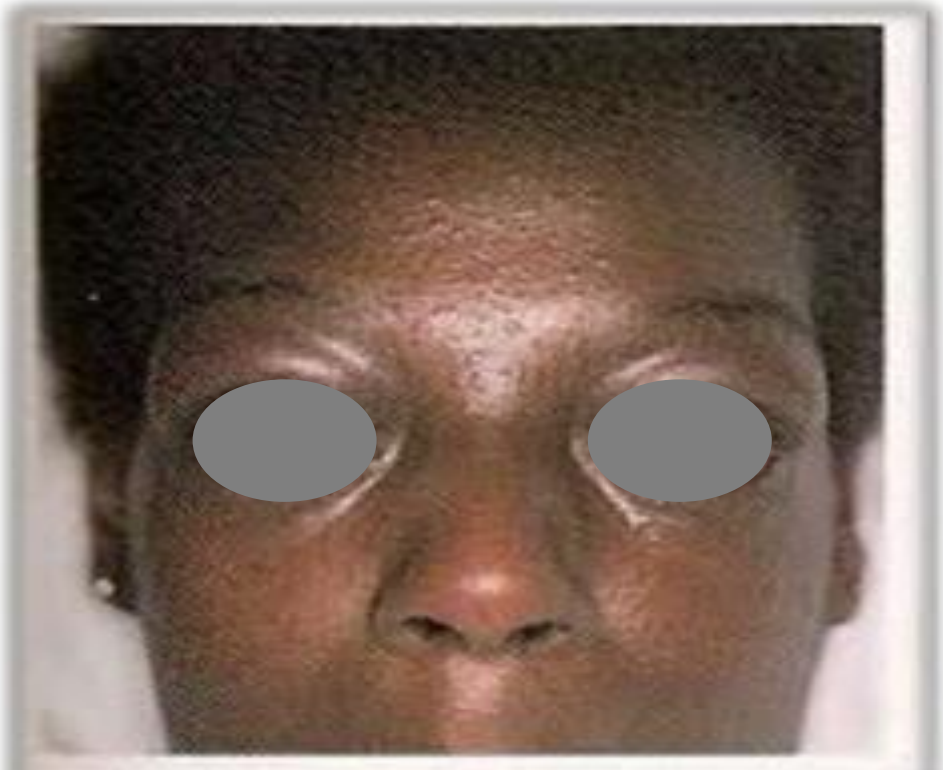

Fig. 122. Exoftalmos en la enfermedad de Graves.

AMILOIDOSIS

- Enfermedad que se caracteriza por el depósito extracelular de amiloide.
- Amiloide es una sustancia proteica, homogénea, eosinófila.
- Color verde con tinción Rojo Congo.
- Estructura fibrilar con ME.

AMILOIDOSIS

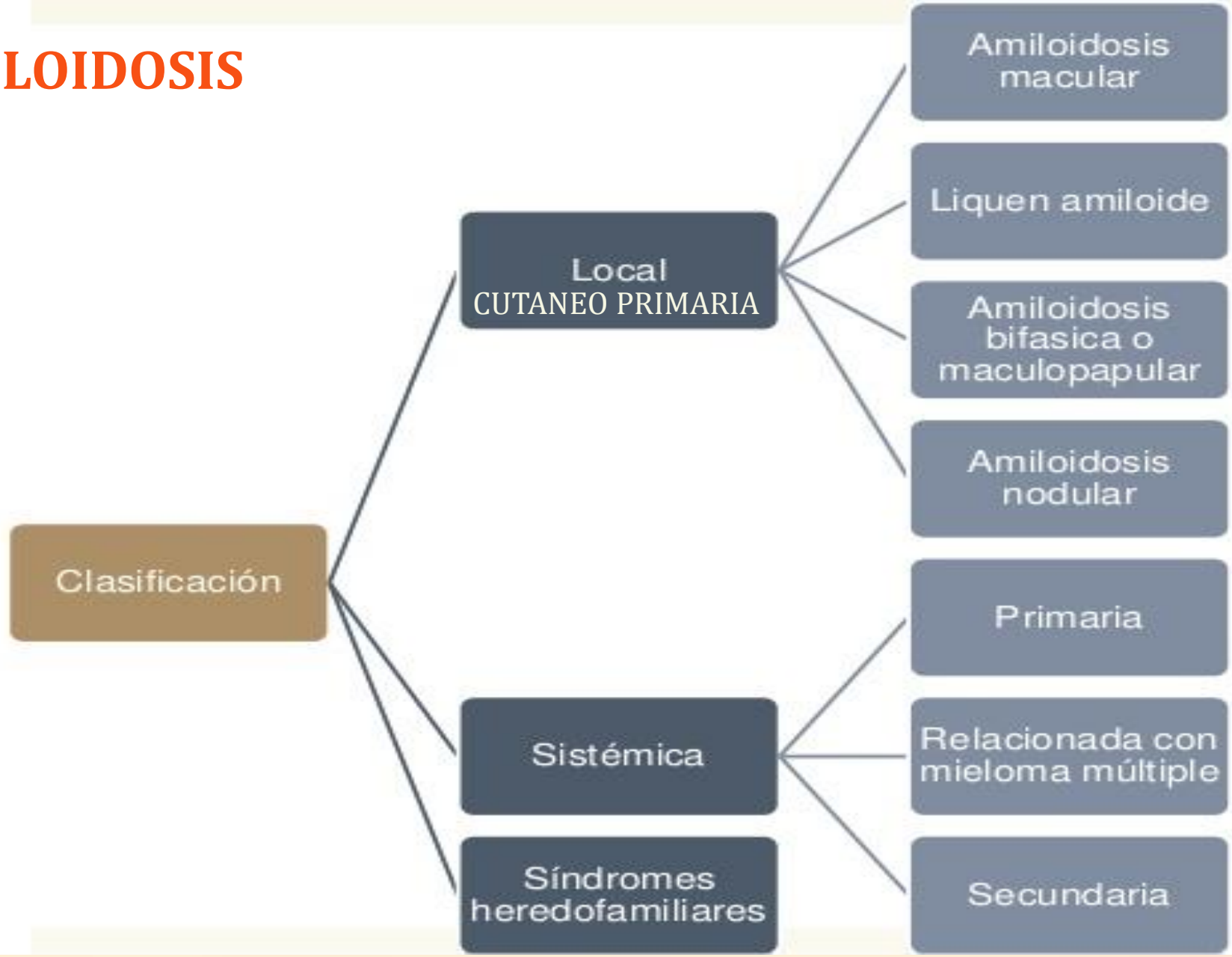

LIQUEN AMILOIDE

AMILOIDOSIS MACULAR

AMILOIDOSIS SISTÉMICA : Macroglosia y pápulas céreas y purpúricas palpebrales

GRACIAS POR SU ATENCIÓN!!